Aus dem Pathologisch-Anatomischen Institut des Städtischen Krankenhauses Berlin-Moabit.
(Direktor: Dr. B. Ostertag)

Ein in dem Liquorraum metastasierender Plexustumor

Inaugural-Dissertation

zur
Erlangung der
Medizinischen Doktorwürde
an der
Friedrich-Wilhelms-Universität
zu Berlin
vorgelegt von

Jan Isaac Frootko
Arzt
aus Johannesburg, Südafrika

Tag der Promotion: 26. 5. 1934

Druck von Gebrüder Hoffmann, Charlottenburg, Schillerstr. 44

365

Gedruckt mit Genehmigung

der

Medizinischen Fakultät der Universität Berlin

Dekan: Prof. Dr. Gocht

Referent: Geheimrat Prof. Dr. Bonhoeffer

R. UNIV.
BIBLIOTHEEK
LEIDEN

Viele Tumoren der Plexus Chorioidei sind schon makroskopisch, meist jedoch erst mikroskopisch ohne Schwierigkeit zu diagnostizieren. Cushing, Bailey und Davis haben in ihren eingehenden Arbeiten über die Gliome des des Zentralnervensystems cysto logische Anhaltspunkte für die Differentialdiagnose zwischen Blastomen, die vom Ependymepithel und denen die vom Plexusepithel ausgehen, gegeben.

Dem Bestreben, die Diagnose der Hirntumoren ganz allgemein zu erleichtern, kommt die Suche nach einer Klassifikation entgegen. Die bisherigen Einteilungen beruhen in erster Linie auf den cytologischen Bestandteilen der Geschwülste. So haben Bailey und Cushing ihre Einteilung ausschließlich auf die Beziehungen zwischen dem Zelltypus im Blastom und dem klinischen Verlauf aufgebaut. Jedes Stadium, das reifende Zellen im Zentralorgan im Laufe der Entwicklung vom Medullarepithel ab durchlaufen, wurde zur Grundlage je einer Tumorform genommen, und danach versucht, die Gut- oder Bösartigkeit nach dem ersten Auftreten der Symptome durch Gewinn an Lebenszeit nach ärztlichem Gesichtspunkt festzustellen. Den Pathologen konnte diese Einteilung nicht ganz befriedigen, sodaß Roussy und Oberling mehr von der descriptiven Seite her die Nervensubstanzgeschwülste in fünf große Hauptgruppen einteilten und zwar: echte Gliome aus Neuroglia, die Ependymochorioidaltumoren, die Ganglioneuröme, die Neurospongiome, und die neuroepithelialen Geschwülste.

Durch ihre Einfachheit ausgezeichnet ist die Einteilung Del Rio Hortegas, der den Tumoren der „Gliomreihe", die Neuroblasten, Pineoblasten und Chorioidzellen als „Para-

gliome“ gegenüberstellt. Schon aus der Wiedergabe der Grundeinteilungen erhellt eine gewisse Unsicherheit der Beurteilung der Geschwülste des Plexus- bezw. Ependymepithel.

Das Schrifttum ergibt eine außerordentliche Mannigfaltigkeit von Tumoren, die in den Ventrikeln entstehen und ihren Ausgang vom Plexusepithel zu nehmen scheinen. Es sind jedoch nur etwa 30 Blastome beschrieben worden, die mit Bestimmtheit vom Plexus ausgehen. Cushing und Davis stellen fest, daß in einer Serie von 964 untersuchten Tumoren des Zentralnervensystems nur 6 mit Bestimmtheit vom Plexusepithel ihren Ursprung nehmen. Von diesen stehen 2 mit dem Plexus des vierten Ventrikels in Verbindung. 2 weitere Fälle haben die Autoren als wahrscheinliche Tumoren der Plexus bezeichnet. Bei dem ersten handelt es sich um eine multicystische epitheliale Geschwulst des lateralen Ventrikels, ohne papillären Aufbau, bei der zweiten um einen wahrscheinlich metastatischen, papillären Tumor.

Auf Grund unserer heutigen Kenntnisse der epithelialen Neubildungen des Zentralnervensystems kann gesagt werden, daß die von Ependym, Plexus chorioideus und von Resten des fötalen Neuroepithels (Medullar-Epithel) entspringenden Tumoren im allgemeinen wohl unterschieden werden können, da die Tumoren histologisch differenzierte Einheiten darstellen. Doch nicht immer ist am nichtausreifenden Gewebe die Unterscheidung Plexusepithel oder Ependymbestandteil, bezw. Abkömmling ganz leicht. Die folgende Beobachtung gibt einen Beitrag zu dieser Frage, und ist ein vom Plexusepithel ausgehender Tumor, der auf dem Liquorweg metastasiert, und trotzdem im pathologisch-anatomischen Sinn zweifellos gutartig ist.

Die bei dem Tod 60 Jahre alte Sattlerwitwe Anna H.,[1]) (Mat.-Nr. 955/29), war schon in der Jugend etwas auffällig und befand sich seit 1907 wegen einer paranoid gefärbten

1) Das Material entstammt dem Neuropathologischen Institut zu Buch bei Berlin.

Psychose mit Unterbrechung in Anstalten. 1925 (nach Aussage des Pflegepersonals schon früher) wiederholtes Erbrechen und Klagen über zahlreiche Schwindelanfälle. Augenhintergrunduntersuchung im Nov. 1926: links ganz verschwommene Papillengrenzen, ziemlich enge Gefäße; rechts ebenfalls unscharfe Grenzen. 1927 Sturz infolge Schwindelanfälle. Gehör wesentlich verschlechtert. Nähere Untersuchung unmöglich wegen zahlreicher Halluzinationen. Febr. 1927 einseitiger Ohrbiculariskrampf. Mai 1927 völlige Taubheit. Spätjahr 1928 Nachlassen der Sehkräfte, Schwindel, Erbrechen, gelegentlich Krämpfe im Facialisgebiet. Deutliche Stauungspapille. Weitere Untersuchungen ergeben keinen besonderen Befund. Jan. 1929 tonische Krämpfe im linken Facialisgebiet, sowie im Platysma. Sept. 1929 weiteres Nachlassen der psychischen Regsamkeit, sowie öfters Kopfschmerzen. Sept. 1929 zunehmender Verfall und am 26. 11. 1929 Exitus.

Neben der paranoiden Psychose wurde die Diagnose auf Tumor cerebri gestellt. Neben deutlichen Basissymptomen (Schwindel, Erbrechen, Gehörstörung) fand sich als Tumorsymptom lediglich eine Stauungspapille. Die Diagnose auf einen Tumor im Bereich des Ventrikelsystems (Ependymom) wurde auf Grund eines charakteristischen Zellbefundes im Liquorsediment gestellt.

Sektionsbefund.

Am Schädeldach kein besonderer Befund. Dura prall gewölbt zeigt in den hinteren Partien und neben dem Sulcus longitudinalis eigenartige, weißlich verlagerte Nervensubstanzmassen, die zwischen stecknadelkopf- bis bohnengroß durch die Oberfläche hindurchragt. Stark erhöhter Liquordruck. Nach Eröffnung der Dura und Ablaufen des Hydrocephalus internus, an der Mantelkante des Stirnpols kleine, diffus in die Pia eingelagerte Geschwülstchen ohne Beziehungen zur Hirnsubstanz. Bei Herausnahme des Gehirns aus der Schädelkapsel geht

am Schläfenpol beiderseits Gehirnsubstanz hernienartig durch die Dura hindurch und wird hier scharf durchtrennt. Die Basis des Gehirns zeigt sich besonders in der Infundibulargegend von denselben grau-weißlichen Tumormassen durchsetzt wie in der Pia der Mantelkante. Die ganze Cisterna magna und Peripeduncularis ist voll mit ihnen angefüllt. Besonders stark sind diese pialen Geschwulstpartien in der Cisterna peduncularis und in der Umgebung des 7. und 8. Nervens. Einwuchern entlang der Nerven, sogar in den Porus acusticus internus. Auch die Sella turcica ist von Tumormassen angefüllt, die die Hypophyse flach verdrängen. Starke Druckauswirkungen auf die vordere, mittlere Schädelgrube und die Sella.

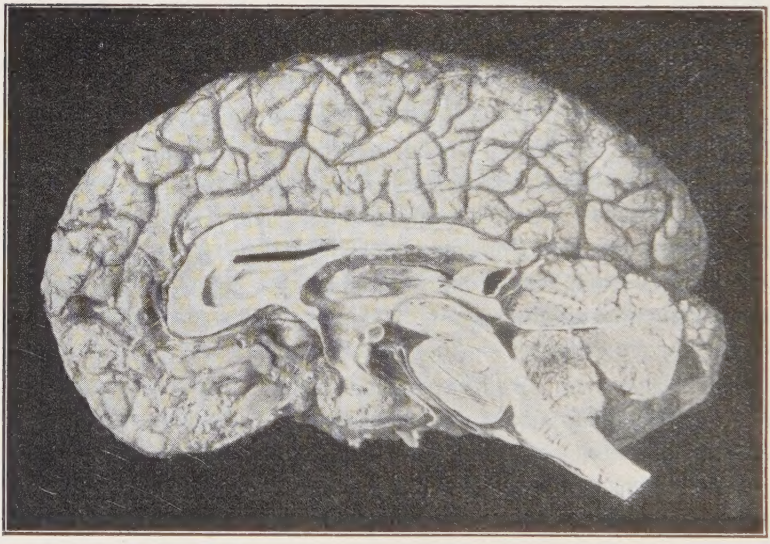

Abb. 1.
Sagittaler Medianschnitt.
Die Lage und Ausgangspunkt des Tumors sowie die Art der Metastasierung ist deutlich zu erkennen.

Nach Anhärtung findet Sektion des Gehirns in Frontalschnitten statt. Genau in der Mittellinie des 4. Ventrikels liegt eine graurötliche, weiche Geschwulst, offen-

bar ausgehend von der Stelle, wo der Zentralkanal des Rückenmarks in den 4. Ventrikel mündet. Sie ist dort fest mit dem Ventrikelboden verwachsen und buchtet ihn gleichmäßig ein. Das Dach der Rautengrube ist entsprechend vorgewölbt. Die Dura des Rückenmarks ist prall gespannt. Bei Eröffnung zeigt sich in den Maschen der weichen Hirnhäute, insbesondere um das Lig. denticulatum herum, kleinere Tumormetastasen von der oben näher dargelegten Struktur. Massenhafte Geschwulstmetastasen zwischen den Wurzelfasern der Cauda equinä und dem caudalen Abschnitt des Duralsackes, der oral von derartigen Tumormassen wie angefüllt ist. Kein Einwuchern in die Nervenfasern selbst. Dieselben sind ebenfalls als kleine Bündel auseinandergedrängt. Stellenweise Atrophie der Wirbelbögen der untersten Lendenwirbel.

Die weitere Untersuchung der Schädelgrube ergibt Druckursuren durch die Durahernien. Am Frontalpol erkennt man deutlich, die durch eine Duralücke vorgetretene Pia- und Rindensubstanz von auffallenden derbem Charakter, die an der Durchschnittsstelle durch die Dura flaschenhalsförmig beengt ist. Auf einem medialen Sagittalschnitt erkennt man die genaue Lage des Tumors in der Medianlinie der Raphe des 4. Ventrikels. In dem Li-Lumbalpunktat, Tumorzellen von hoher zylindrischer Form.

In den übrigen Körperorganen finden sich keine Tumoren. Beginnende Decubitalgeschwüre am Kreuzbein; sonst zeigt die Sektion keinen besonderen Befund.

Histologie:

Histologisch ist der Tumor von gleichmäßigem, papillomatösem Bau, zusammengesetzt aus zahlreichen, teils einreihigen, teils mehrreihigen, blumenkohlähnlichen Zotten mit zentralem Hof.

Kleeblatt-
förmige
Bilder

a

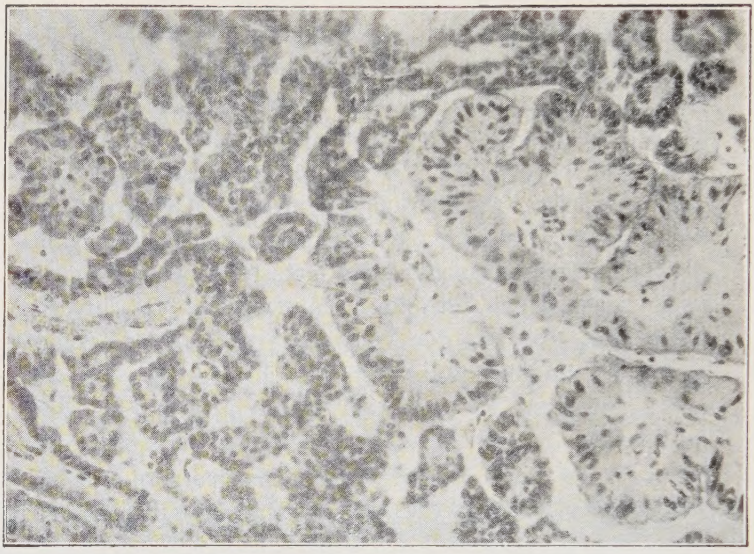

Abb. 2.
Links papillärer Aufbau des Tumors, rechts große blasse Zellverbände mit kleinen Kernen und deutlicher Membrana limitans externa. Bei a. einschichtiges cuboides Epithel, daneben kleeblattförmige Bilder. (Nissl-Zellfärbung × 200)

Die Abbildung zeigt auf der linken Seite den papillären Aufbau eines Plexustumors, und zwar sehen wir bei a ein einschichtiges, cuboides Epithel, daneben infolge der starken Wucherung einige kleeblattförmige Bilder, während im rechten Teil des Bildes das Epithel anders gestaltet ist. Um das ziemlich derbe Gefäßbindegewebe herum liegt ein hoher Saum dicht zusammengedrängter, blasser Zellen und im Verhältnis zum Zell-Leib ziemlich kleinen, ovalen und stäbchenförmigen Kernen. Die Grenzschicht nach außen hin ist in dieser Partie besonders deutlich, man gewinnt fast den Eindruck einer Membran. Die Abgrenzung der Basis gegenüber dem Gefäßbindegewebe entspricht aber durchaus dem des Plexus-Epithels.

Der übrige Tumor zeigt mehr einen plexusähnlichen Bau; die Zotten sind teils von einreihigem, teils von mehrreihigem Epithel vom Charakter des Plexusepithels bedeckt. Die Zellen sind von cuboidaler Form, ihre Kerne groß und rund und füllen teilweise den ganzen Zell-Leib aus. Die Abgrenzung gegenüber den Gefäßen ist weniger scharf und eine „Grenzmembran" ist seltener zu sehen. Die Zellen liegen epithelähnlich dem Gefäßbindegewebe auf. Zwischen den einzelnen Zotten ist ein leeres Kanalsystem. In der Mitte des Tumors befindet sich ein kleiner nekrotischer Herd, der von dem übrigen Gewebe durch ein diffus gefärbtes, stark vascularisiertes Gewebe getrennt ist. Der Tumor selbst ist von den Ventrikelwänden scharf abgegrenzt. Nirgends wachsen Zellen oder Zellverbände in die Ventrikelwand hinein.

An einer Stelle, in der Nähe des Ueberganges vom ursprünglichen Zentralkanal in den 4. Ventrikel ist der Tumor von ependymähnlichen Epithelverbänden bedeckt. Man sieht, wie die Epithelzellen die Wand des Ventrikels hier bekleiden, sich in Zotten anordnen und in den Ventrikelraum ihre Polypen hineinsenden und hier nach dem Typus der Tumoren wachsen, die ihren Ausgangspunkt von ependymkanalbildenden Zellen nehmen. Das Subependym ist an dieser Stelle auffallend gefäßreich. Wo die Zotten quer getroffen sind, zeigen die Epithelien, die hier hochcuboid sind, eine rosettenähnliche Anordnung um das Gefäß herum. Cilien sind nirgends zu beobachten. Das Stroma der Zotten ist weniger bindegewebig, sondern mehr von feinfibrillärer, gliöser Natur. Je weiter man vom Ausgangspunkt des Tumors zur Mitte geht, werden die Epithelbekleidungen flacher und cuboid — das Stroma mehr bindegewebig.

Metastase aus den Rückenmarkshäuten.

Der architektonische Bau dieser Geschwulstmasse ist teilweise papillär, teilweise in Kanälen angeordnet, deren Wand ein einreihiges Cuboidepithel ist; in dieser Tumormetastase beobachtet man allerlei Uebergangsformen. Das Stroma ist

größtenteils degeneriert. Die Kanäle bestehen z. T. aus einreihigen, hohen Zylinderepithelien. Man findet in den Epithelien stellenweise „Blepharoblasten"-ähnliche Gebilde. Nirgends bestehen Cilien an der freien Oberfläche der Zellen. Der übrige Teil der Metastasen zeigt einen papillären Bau von Choroid-Epithel als Matrix.

Die übrigen Metastasen sind im histologischen Bau gleich der oben beschriebenen Metastase, sodaß eine Beschreibung der anderen Metastase nicht notwendig ist.

Von größtem Interesse ist die Art der Ansiedlung. Das vom Tumor losgelöste Plexusepithel gelangt in den Liquorraum, siedelt sich in der Pia an, vermehrt sich und nimmt Gefäßbindegewebe auf. Entsprechend der Ausdehnung von Infektionen und Farbstoffen im Liquorraum finden wir auch die Metastasen, die durch die einmal angesiedelten und weiter wachsenden Zellen entstehen, überall verstreut. Durch seine Lage bedingt der Tumor durch Behinderung des normalen Liquorflusses die Entstehung eines Hydrocephalus internus. Die losgelösten Zellen setzen sich zuerst in der Basalcisterne fest. Dort befindet sich eine weiche, etwa kirschgroße grauweiße Geschwulst, deren Oberfläche etwas höckrig ist. Sie ist nicht scharf abgegrenzt gegen die Gehirnsubstanz, ohne aber eigentliches infiltrierendes Wachstum zu zeigen. Besonders stark sind diese pialen Geschwulstpartien in der Cisterna paeduncularis und in der Umgebung des Nervus facialis und acusticus. Diese Tumoren wachsen weiter und zwar entlang der Nervenwurzelscheiden tief in den Porus acusticus internus, wuchern aber nirgends in die Nerven- oder Knochensubstanz hinein.

Die nächste Ansiedlungsstelle ist die Sella turcica. Sie ist von analogen Geschwülstchen ausgefüllt. An der Mantelkante des Stirnpols und dann über der Konvexität sind auch kleine diffuse, grau-weißliche Massen, die in der Pia liegen, aber keine Beziehungen zur Nervensubstanz haben. In den Maschen der weichen Rückenmarkshäute, besonders um das Lig. denticulatum herum, finden sich die oben be-

schriebenen analogen Tumormassen. Die Nervenfasern selbst sind nur auseinandergedrängt, nirgends besteht ein destruierendes Wachstum. Zwischen den Wurzelfasern der Cauda equina finden sich weitere kleinere Tumormassen, von gleicher Farbe und Konsistenz, die den ganzen caudalen Durasack ausfüllen, sodaß sie hier mäkroskopisch als eine solide Geschwulst erscheinen.

Die Art der Metastasenbildung ist bei dieser Beobachtung von größtem Interesse. Der Haupttumor, sowie die Metastasen wachsen nirgends infiltrierend. Die Wandauskleidungen des 4. Ventrikels sind überall intakt. Die Metastasen, die überall vorhanden sind — von der Konvexität der Gehirnoberfläche bis in den dorsalsten Teil des Durasackes — weisen nirgends destruktives Wachstum auf. Die Zellen respektieren stets die biologischen Grenzen und dringen nirgends in das Nervengewebe hinein.

Typisch ist die Ausdehnung der Metastasen auf dem Liquorweg. So ist in erster Linie die große basale Cisterne befallen, des weiteren entsprechend der Ausbreitung auf dem Liquorwege, die Pia zunächst über dem temporalen Pol, und schließlich über der Konvexität. Außerdem gewinnt man den Eindruck, daß eine große Anzahl von Zellen ausschließlich der Schwere nach in den Lumbalsack abgesunken sind, wofür das wiedergegebene Bild eben im kaudalsten Teil desselben spricht, sowie daß die Metastasen sich am Lig. denticulatum nur an der Oberfläche finden.

Der Widerstreit der Meinungen, welcher epithelialen Geschwülste vom Plexusepithel des 4. Ventrikels ihren Ausgang nehmen, dreht sich vor allem um den Nachweis, daß diese Neubildungen das Plexusepithel zur Matrix haben, und nicht von Ependymepithel abzuleiten sind, von dem ähnliche gleichfalls papillär gebaute Geschwülste gebildet werden können. Hierbei steht wiederum im Vordergrund das gegenseitige Verhalten des Plexus- und Ependymepithels hinsichtlich ihrer entwicklungsgeschichtlichen Entstehung, ihrer morphologischen Struktur und ihrer Funktion.

Obwohl Plexus- und Ependymepithel unterschiedliche Einzelheiten in ihrer morphologischen Struktur aufweisen, haben die Chorioid- und Ependymzellen einen gemeinsamen embryologischen Ursprung; und zwar das Medullar-Epithel des primitiven Neuralrohres. Aus dem Medullar-Epithel differenzieren sich dann später die Chorioid-Zellen und die Ependymzellen nach Art folgenden Schemas:

Primitiver Spongioblast — (von dem Ganglienzellen wie auch Neurogliazellen herleiten).

Epithelzellen des Plexus Chorioideus. (Sich ohne Zwischenstufe aus d. primitiven Spongioblasten entwickelnd)

Ependymaler Spongioblast

Ependymzellen — (sich über den Umweg des ependymalen Spongioblasten entwickelnd).

Die embryologisch bedingten Unterschiede zwischen Plexus- und Ependymepithel spiegeln sich auch in den daraus entstehenden Geschwulstbildungen wider. Während daher das Plexusepithel infolge seiner direkten Herkunft vom Neuralrohr mehr homogene Tumoren hervorbringt, zeigt das Epithel des Ventrikels zufolge seiner Herkunft über den Weg des ependymalen Spongioblast eine Vielgestaltigkeit in seiner Tumorbildung.

Die morphologischen Verschiedenheiten lassen sich am besten in folgendem Schema schildern:

	Tumoren entstehen vom:	
	Ependym	Chorioidplexus
Zellen:	einreihig, hohe und flache zylindrische Zellen mit fibrillären Fortsätzen	kubisch, flach, einreihig.
Blepharoblasten und Cilien:	oft nachweisbar.	nie.
Mitochondrien	wenig und klein.	in Fülle, granuliert.
Kalk und Pigment	kann vorhanden sein.	nie.
Stroma der Papillen	sehr zarte Neuroglia.	Biedegewebe.

Diese morphologischen Verschiedenheiten von Plexus- und Ependymepithel sind als wesentliche Unterscheidungsmerkmale heranzuziehen, um festzustellen, ob eine primäre epitheliale Geschwulst der Rautengrube, sei sie gut- oder bösartig, vom Ventrikel oder Plexusepithel herzuleiten ist. Gerade bei den hier ziemlich seltenen Tumoren wird die Frage der Abstammung kaum auf andere Weise entschieden werden können, da der bevorzugte Sitz am Obex, wo Ventrikel- und Plexusepithel zusammenstoßen, die Ausgangsstellen nicht mehr erkennen lassen.

Bei unserer Beobachtung entsteht der Tumor zwar auch da, wo das Ependym in Plexusepithel übergeht, jedoch genau in der Mittellinie der Raphe. Alle anderen beschriebenen Chorioidtumoren haben ihren Ausgang seitlich von der Mittellinie. An dieser Stelle sieht man mikroskopisch hohe Epithelien mit langem Kern und Ausläufer am basalen Teil zum Gefäß hin. Diese Zellen erinnern sehr an noch nicht differenzierte Ependymzellen. Man könnte diese Zellbildungen gerade an dieser Stelle als eine Entwicklungsstörung (Keimversprengung) erklären, was ja gerade hier nicht verwunderlich ist. Diese Zellen differenzieren sich nicht weiter und wachsen arteigen. Der übrige Tumor hat als Matrix zweifellos Plexusepithelien, die aus ihrer morphologischen Struktur nicht zu verkennen sind. Auffallend ist ferner die weitgehende Uebereinstimmung der Primärtumorzellen und der Metastasenzellen, die auch im Liquor gewonnen worden sind und histologisch erkannt wurden.

Zusammenfassung:

1.) Ein histologisch nicht infiltrierend wachsender, metastasierender Chorioidaltumor liegt genau in der Mittellinie des 4. Ventrikels, an der Stelle, wo das ursprüngliche Medullarrohr in den 4. Ventrikel übergeht.

2.) Die Metastasierung erfolgt ausschließlich auf dem Liquorweg, entsprechend der Ausbreitung des in den Subduralraum eingebrachten Farbstoffes an der Oberfläche. Von be-

sonderem Interesse ist die Metastasierung im Rückenmark, wo die Zellen offenbar der Schwere nach in den Wirbelkanal hinuntergefallen sind.

3.) Im Aufbau des Tumors, der in seiner Gesamtheit als ein typischer Chorioidtumor angesprochen werden muß, finden sich an der, dem Ependym am nächsten gelegenen Stelle, Partien, von Ependymzellen bedeckt, die auch an dem geschwulstmäßigen Aufbau Anteil nehmen. In verschiedenen Partien kann die Differentialdiagnose, ob die Epithelzellen dem Plexus oder Ependym zuzuzählen sind, nicht gestellt werden. Bei vorliegenden Tumor, der sicherlich eine Entwicklungsstörung (Gewebsversprengung) seinen Ursprung verdankt, ist dies nicht verwunderlich. Es ist sehr wohl zu verstehen, wenn bei einzelnen Tumoren eine klare Differentialdiagnose nicht gestellt werden kann.

Anhang.

An der gleichen Beobachtung werden noch Hernien der Gehirnsubstanz sogar durch die Dura hindurch wahrgenommen. Genetisch sind sie als eine Mißbildung aufzufassen, die wohl auf die gleiche Stufe zu setzen ist mit der Entstehung des durch Keimversprengung entstandenen ependymomartigen Stelle des Primärtumors. Sie finden sich gerade an den Stellen, die sonst auch die Praedilektionsstellen der „Meningiome" sind. Ihre Bedeutung liegt praktisch in erster Linie darin, daß sie bei Hirnpunktionen oder Operationen als ein abwegiges Gewebe imponieren und leicht dazu führen können, das Augenmerk von dem eigentlichen oder Haupttumor abzulenken, und zwar umsomehr, wenn bei solchen dysontogenetischen Fehlbildungen auch die Gliotisation des in den Hernien gelegenen Nervengewebes abwegig ist und neurinomatös ähnliche Bilder entstehen.

An dieser Stelle möchte ich nicht versäumen, Herrn Dr. Ostertag für die freundliche Ueberlassung des Materials für diese Arbeit zu danken.

Literatur-Verzeichnis.

Askanasi: Zur Physiologie u. Path. der Plexus-Chorioidei. Verh. d. D. pathol. Ges. 17, 1914, S. 85—103.

Baily, P.: A Study of Tumors arising from the Ependymal cells. Arch. of Neur. 11, 1924, S. 1—27.

Baily and Cushing: A Classification of the Tumors of the Glioma group. Lippincott and Co. Philadelphia, 1926.

Buckley and Eisenhardt: A Study of Meningioma in Supravital preparation, tissue Culture and paraffin sections. American Journ. of Path. V, Nov. 1929.

Bittorf: Beiträge zur Path. Anat. der Gehirn- und Rückenmarksgeschwülste. Zieglers Beitr. z. Path. Anat. und Path. 35, 1904.

Courville und Adelstein, L.: Tumors of the Glioma group. Their hystological diagnosis. Calif. and W. Med. 34, June 1931.

Crouzon et Oberling: Le Gliomes protoplasmatique pseudopapillaires. Rev. Neurol. VI. 1929.

Canavon and Hamseth: Glioma in the IV. Ventricle of of a prematurely born infant. Arch. of Neurol. Dec. 1931.

Davis and Cushing: Papillomas of the Chorioid Plexus. Arch. of Neurol. 13, June 1925.

Del Rio Hortega: Arch. d. cardiol. y hematol. 2. 1931.

Eisenhardt and Cushing: Diagnosis of intracranial Tumors. by Supravital Technic. Americ. Journ. of Path. 6, Sept. 1930.

Finsher and Coon: Ependymoma. A clinical and path. study of 8 cases. Arch. of Neurol. July 1929.

Goodhart, Gw.: Adenoma of the chorioid plexus. Guys Hospital Rep. 69, 1918.

Hirsch and Elliott: Ependyomas of the lateral and 4. ventricle of the braim. Amer. Journ. of Path. Nov. 1925.

Hart, K.: Ueber primäre epitheliale Geschwülste des Gehirns. Arch. f. Psychiatrie u. Nervenheilk. 47, 1910. S. 739/71.

Hunziger: Beitrag zur Lehre von den intraventrikulären Gehirntumoren. Inaug.-Diss. Zürich, 1906.
Jumentie et Barbeau: Tumors multiples des ventricles latereaux. Rev. Neurol. Juin, 1926.
Körner, Hildegard: Zentralbl. f. Pathol. 30, Nr. 6.
Meek, W. W.: A study of the chroioid plexus. J. Comp. Neurol. and Psychiatr. 17, 1907, S. 286.
Muttmann-Sauerbeck: Ueber eine Glia-Geschwulst des 4. Ventrikels. Zieglers Beitr. 34, 1903.
Mallory, F. B.: 3 Gliomata of ependymal origon. 2 in the 4. ventricle, 1 subcutaneous over the coccyx. Journ. of med. Research 8, 1902, Boston.
Noord, Clara: Beitrag zur Kenntnis der papillären Epitheliome des Plexus Chorioideus. Virch. Arch. f. Path. u. Phys. 258, 1925.
Natonek: Virch. Arch. f. Path. u. Phys. 218, 1914, S. 170.
Priesel, A.: Ein Beitrag zur Kenntnis der Tumoren des Plexus Chorioideus. Virch. Arch. f. Path. u. Phys. 253, 1924.
Perthes: Glückliche Entfernung eines Tumors des Plexus Chorioideus aus dem Seitenventrikel des Cerebrums. Münch. Med. Wo. 66, 1919, S. 677.
Roussy et Oberling: Classification histolique de tumeurs des centres nerveaux. Rev. Neurol. Oct. 1931.
— Atlas du cancer.
Silberberg: Neuroblastoma und Neuroepithelioma. Virch. Arch. f. Path. u. Phys. 260, 1926.
Saxer: Ependymepithel Glioma und epitheliale Geschwülste des Z. N. S. Zieglers Beitr. z. Path. Anat. und Path. 32, 1902, S. 276.
Saito, M.: Zur Pathologie des Plexus Chorioideus. Arb. aus d. Neurol. Inst. d. Wiener Univ. 23, 1921.
v. Willer: Virch. Arch. f. Path. u. Phys. 204, 1911.
Weygandt: Hydrocephalus mit Tumor (Papillom des Plexus Chorioid.) Dt. Med. Wo. 43, 1917.
Weigert: Die Neuroglia, 1895.

Lebenslauf.

Ich, Jan Isaac Frootko, wurde am 23. Dezember 1907 in Rußland geboren. Von 1913 bis 1919 besuchte ich die Doornfontein Primary School zu Johannesburg. 1919 kam ich auf die Parktown Boys High School in derselben Stadt, wo ich 1925 meine Matriculation bestand. 1926—1927 war ich als Student der chemischen Technologie auf der Witwatersrand University daselbst eingeschrieben. Sommersemester 1927 bis Wintersemester 1932 war ich Student der Medizin der Friedrich-Wilhelms-Universität zu Berlin. Nach bestandenem Staatsexamen in Berlin volontierte ich im Pathologischen Institut des Städt. Krankenhauses Moabit, ebenda.